



われらが スタディグループ



IO (Iolani) Study Group

- ・代 表 者 吉田 元 (埼玉県・医療法人奉優会モアナ歯科クリニック 理事長)
- ・理 事 奥寺俊允 (東京都・帝京大学前歯科クリニック 院長)
白土 州 (神奈川県・州デンタルオフィス 院長)
北澤和也 (千葉県・医療法人社団奏和会くまさんデンタルクリニック 理事長)
- ・設 立 2014年
- ・会 員 数 150人 (2017年5月現在)
- ・主 な テーマ 分野、ジャンルにとらわれず症例報告や症例検討を行う。経営セミナーや異業種交流も盛ん
- ・会 合 の 頻 度 月に1回、外部講師による講演、会員発表。年に数回、海外大学の研修コース、他のスタディグループとの合同発表。毎月1回、別途コース実施
- ・問 い 合 わ せ 先 [事務局] ㈱オーシャンサポートジャパン内
TEL 048-299-6513 担当・田中雄大

発足のきっかけ

代表の吉田をはじめ、理事の先生方数は、日々技術向上のためにさまざまな勉強会や学会に参加していましたが、ある時期から、医院経営の面からも全てに出席することが難しくなりました。そこで生涯勉強を続けるため、「数人の先生が集まれば、講師を招いて講演してもらえないのではないか」と考えたのが始まりです。

現在では理事会が出来、1年間のスケジュールに沿って、各企業や海外大学の協力を得て年間コースを開催するまでになりました。また、メンバーには大学教授や各企業のインストラクターも加わり、より学術的な強まりを見せています。

活動内容

基本的には月に1回、講演会や会員発表を行っており、その内3回に1回は比較的大きく開催しています。その他に歯科衛生士向けの年間コース、インプラントの年間コース、助手向けの歯科マナー

コース等を開催しています。

年に数回は海外大学の研修コースや、他のスタディグループとの合同研修も行っていきます。また、不定期ですが海外でのボランティア活動も行っています。

当グループの良いところ

IO Study Groupには特に会費等の制度がありません(会場によっては数千円いただく場合もある)。毎月必ず参加しなければならぬということもないので、自由な発想で便利に活用してもらいたいと思っています。

また、会の特性から次回の予定などの告知はしていません。会員発表は希望者が多く、3回先の発表まで埋まっている状態なので、自ら手を挙げていただくと参加しやすいかもしれません。

メンバーの声

「勉強会では、さまざまな分野で活躍されている先生方が講義してくださいませ。実際にはマイクロスコープやインプラント、レーザー等を使用した実習も

あり、毎回大変興味深く勉強になります。また、ドクターだけではなく衛生士や助手向けの講義、さらには医院経営、スタッフ教育について等、幅広い講義内容となっており、大変魅力的なスタディグループです」(S先生)

「審美だけ、インプラントだけといったスタディグループは数多くありますが、分野やジャンルにとらわれず、症例報告、症例検討から経営セミナー、異業種交流会までカバーしているのが一番の特長です。毎回、例会が開催される日を楽しみにしています。

年齢層も幅広く、若手ドクターからベテランの先生まで多くの方が参加していて、身近に接することができるので、気軽に質問や相談をすることができ、悩み事を解決していただいています。

学術的・スキルのにトップクラスの先生方が講師として在籍しているため、トップクラスの治療や考え方を学ぶことができます。

また、グループ内でインプラント出張オペも行っています。『インプラントの

ンプラント表面の汚染物質のさまざまなデブライドメント法の評価が報告されている。再生療法中に、生理食塩水に浸されたコットンペレットにより清掃するか、あるいは研磨剤と回転ブラシで洗浄するかで、インプラントに生じる再オッセオインテグレーション量に相違は認められなかった。

2003年のインプラント周囲炎の動物実験では、汚染されたインプラント表面のデブライドメント法として、クロルヘキシジンと生理食塩水を浸したガーゼ清拭が最も簡便で推奨される方法とされた。しかし、実際の臨床では動物実験とは異なり、食物や病態の多様性、インプラント周囲炎に罹患した経緯など、さまざまな要素が絡んでくるため、インプラントの表面の汚染状態もさまざまである。

2005年に、石灰化物を含めた汚染されたインプラント表面のデブライドメントとして重炭酸ナトリウムパウダーの代わりに β -TCPパウダーを用いたエアアブレーション法の良好な経過症例が報告されている。しかし、このような手法はあくまで対症療法であり、インプラント周囲炎の治療をするよりもインプラント周囲炎を予防することが最も重要であることはいうまでもない。

経験がないが、患者さんが希望していて不安『単純埋入までではできるが、GBR、ソケットリフト、サイナスリフトなど骨造成まではやったことがない』など、状況に応じて必要な器具や準備までカバーしてくれるので、患者さんとWin-Winの関係が築けるのではないかと思います。患者さんのために研鑽を積むことがで

きるスタディグループで、敷居も低いので、ぜひご参加ください。 (O先生)

今後の予定・展望

会員数が増え続けているので、組織図を分かりやすくしていく必要があると感じています。最近では学術的な部分に加え、経営や研修、ボランティア活動と

いった面も出てきました。これらの活動をより会員が参加しやすいものにしていきたいと考えています。

それぞれの分野をそれぞれのエキスパートが牽引し、全員が何かを得られる存在となるよう努めていきます。

インプラント周囲炎とは?—定義・分類・鑑別診断・治療法

東京都・依田歯科医院／東京医科歯科大学大学院医歯学総合研究科 顎口腔外科学分野・依田 泰
『デンタルダイヤモンド』2013年1月号より抜粋

インプラント周囲炎の定義と分類

インプラント周囲炎は、オッセオインテグレーションが達成された機能下のインプラントに、細菌感染や過重負担などの結果として生じたインプラント周囲の骨破壊を伴う炎症性病変である。臨床所見としては、インプラント周囲粘膜の発赤、腫脹に加え、プロービング時の出血、排膿、プロービングデプスの増加、インプラント周囲の骨吸収、インプラント周囲軟組織の退縮などが挙げられる。インプラント周囲炎は炎症性病変であることから、炎症過程として周囲軟組織の感染に伴い、その後に周囲歯槽骨の吸収を引き起こすとされている。

インプラント周囲粘膜炎は、インプラント周囲軟組織の可逆的炎症過程とされている。一方、インプラント周囲炎は、軟組織の感染による付着の喪失及び周囲歯槽骨の吸収・喪失を引き起こす炎症過程とされている。インプラント周囲炎がある程度進行した場合、X線写真上での明らかな骨吸収像が鑑別の根拠となる。また、X線写真像（インプラント周囲の骨吸収）による診査・診断においては、インプラント周囲組織のリモデリング、不適切なインプラントの埋入位置、オーバーロードなどの非感染性の骨吸収とは鑑別診断しなくてはならない。

インプラント周囲炎の治療法

インプラント周囲炎は細菌感染であるこ

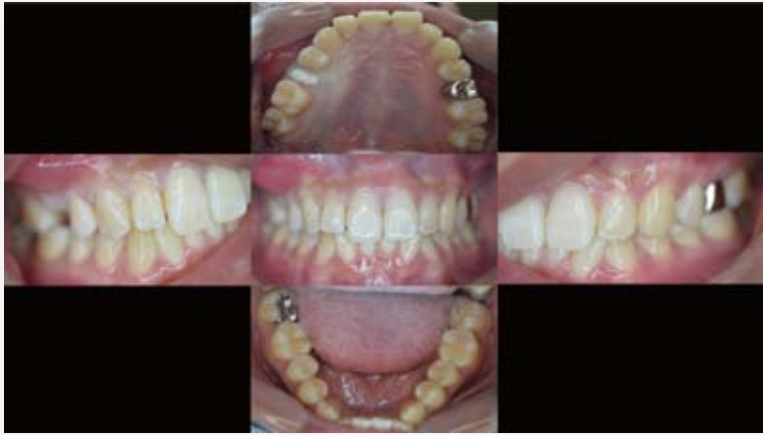とから、治療に際しては罹患部の炎症性病変の消退を図ることが第一となる。そのためには、罹患部だけでなく残存歯の歯周病の診断、並びに歯周治療も同時に実施する必要がある。炎症の消退が認められた後に、歯周治療と同様に再評価を行い、適応に応じて保存療法や外科的療法の選択を行うべきである。

治療法としては、歯周基本治療に準じ、プラークコントロールの再指導、デブライドメント、機械的清掃、抗菌療法などがあり、症例に合わせて対応する。細菌検査も治療を進める上での重要な指標となる。また、過重負担に対する咬合調整、ブラキシズムも症例に合わせて対応する。さらに、喫煙や全身疾患への対応も考慮する必要がある。その後、再評価を行い、症例に応じて外科手術の適否を判断する。また、重度のインプラント周囲炎の場合はインプラントの除去・撤去が必要になる。

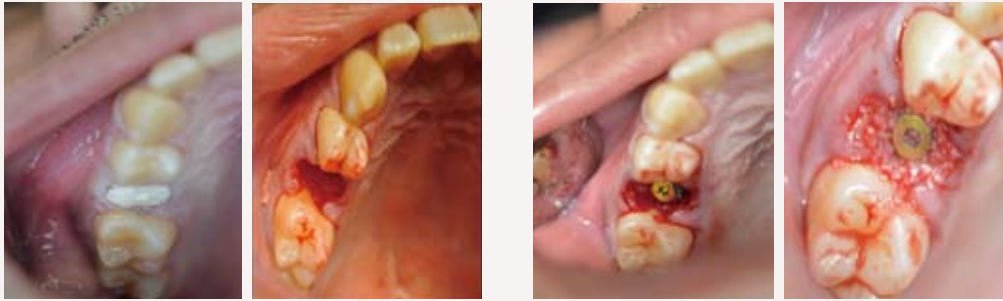外科的療法では、再度骨形成を促すために汚染されたインプラント表面のデブライドメントが必須であり、予後に大きく影響を与える。

動物やヒトでの研究におけるインプラント周囲炎の外科的療法のステップの1つとして、インプラント表面の汚染物質除去法が、単独あるいはさまざまな組み合わせで数多く報告されている。

インプラント周囲炎の動物実験では、インプラント周囲炎の外科的療法におけるイ

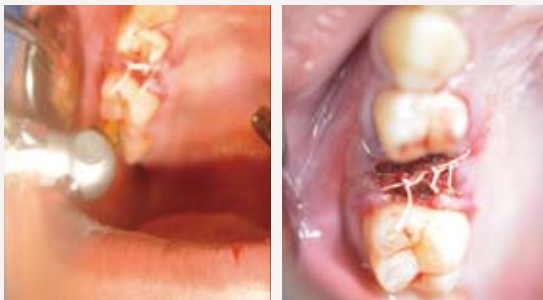


① 術前

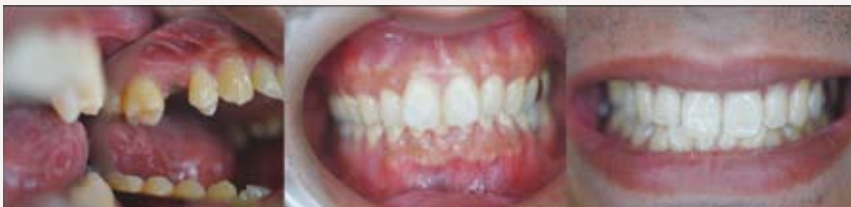

② 抜歯時

③ インプラント埋入GBR時



④ 縫合後レーザー照射時



⑤ 術後

最近議題に上がった症例

インプラント症例における CO₂レーザーを用いた軟組織誘導の可能性

医療法人奉優会モアナ歯科クリニック 理事長・吉田 元

今日ではインプラント治療が多様化し、オープンメンブレンテクニックも十分なエビデンスを得ている。しかしながら、開放創の感染の問題や予後歯肉の幅を考えると、軟組織がより早くテンションフリーに閉鎖されるのが理想と考え、レーザーを用いて創傷の上層に血餅を作り、仮に閉鎖したレーザー凝固閉鎖術（「LCテクニック」とする）の症例をここに述べる。

患者情報

[年齢] 34歳

[主訴] 右上5番の痛み

[現状] 疼痛(－) 腫れ(－)

排膿(－) 咬合痛(+)

基礎疾患：なし

アレルギー：なし

経緯

上顎右側5番の垂直性歯根破折を確認、抜歯即時インプラント埋入治療を計画した。

通法に従い抜歯し、手用器具にて搔爬。CO₂レーザー(株)ヨシダにて感染除去(蒸散、生食による交互洗浄)を行った。サージカルステント(ノーベル・バイオケア・ジャパン(株)『スマートフュージョン』)を用いて、インプラント(同『ノーベルアクティブ』)を埋入した。

その後バイオス、バイオガイドにて

GBRを行う上顎結節からの結合組織移植術を計画した。

通法に従いインプラントを埋入し、GBR、結合組織移植を行った後、テンションフリーにして縫合した。縫合後、鋭利な短針で出血を促して、CO₂レーザーの凝固モードで血餅を作成。縫合糸を切らないように注意しながら、数回まんべんなく行った。

考察

今まで、抜歯即時もしくは減調切開を伴うフラップオペにて、テンションをかけざるを得ないケースでは、オープンメンブレンテクニックで手術を終えていたが、今回、LCテクニックにより数症例で、開放創閉鎖に良好な歯肉の治癒を得られた。

また、治癒期間もわれわれのいくつかのケースでは、オープンメンブレンテクニックの半分の期間(1～2week 症例による)に縮めることに成功している。そのため、治癒期間中の感染リスクを下げ、テンションを回避することによる歯肉幅の獲得にもつながったと考えられる。

[参考文献]
Application of polyglycolic acid sheet (Neoveil®) and fibrin glue spray (Bolheal®) for open wounds in oral surgery
Maho MURATA, Masahiro UMEDA, Junichiro TAKEUCHI, Hiroaki SUZUKI, Yasuyuki SHIBUYA, Takashi SHIGETA, Takumi HASEGAWA, Shinsho RI, Masaki KOBAYASHI, Takahide KOMORI 他